Estenosis velofaríngeas e hipofaríngeas

MD Brette
N Schlegel
JP Monteil

Resumen. – Las estenosis velo o hipofaríngeas son el resultado de una fibrosis retráctil, proceso habitual en la cicatrización de las lesiones de las mucosas faríngeas, lo cual explica su carácter recidivante y las dificultades terapéuticas.
La mayoría de las estenosis velofaríngeas son secuelas de faringotomías efectuadas por roncopatía crónica. El tratamiento curativo es difícil y para prevenirlas conviene respetar algunas reglas técnicas durante las faringotomías; hay que evitar dejar superficies cruentas y es aconsejable efectuar una transposición de los periestafilinos para ampliar el paso velofaríngeo.
Las estenosis hipofaríngeas suelen ser secundarias a la ingestión de sustancias cáusticas (bases y ácidos fuertes) por lo que generalmente están asociadas a secuelas de quemaduras esofagogástricas. El tratamiento conlleva, además de una faringotomía que permita efectuar la exéresis de todos los tejidos cicatrizales retraídos por la quemadura, una faringoplastia. La multiplicidad de técnicas de faringoplastia (trasplante digestivo utilizado en la esofagoplastia, colgajos cutáneos o miocutáneos pediculados o libres, etc.) refleja indirectamente su eficacia aleatoria.

© 2000, Editions Scientifiques et Médicales Elsevier SAS, París. Todos los derechos reservados.

Introducción

Poco frecuentes, las estenosis faríngeas son secundarias a una agresión traumática o inflamatoria. Según su localización se distinguen:

— estenosis nasofaríngeas, muy a menudo de origen yatrógeno después de faringotomía por roncopatía crónica;

— estenosis hipofaríngeas, generalmente secuelas de quemaduras por ingestión de sustancias cáusticas.

Su tratamiento, cualquiera que sea la localización, es difícil, como atestiguan las múltiples técnicas de reparación propuestas.

Estenosis velofaríngeas

Las estenosis velofaríngeas son con frecuencia recidivantes. Su origen habitualmente yatrógeno subraya que es necesario seguir una técnica quirúrgica rigurosa en las faringotomías por roncopatía crónica.

ETIOPATOGENIA

La estenosis velofaríngea adquirida suele ser una complicación postoperatoria a distancia de las faringotomías por roncopatía crónica [7, 9, 10]. Esta patología relativamente rara (0 [34] a 4 % [8]) se observa cada vez más por el mayor número de faringotomías. También se han descrito algunos casos excepcionales complicaciones de una amigdalectomía y/o adenoidectomía consecutivos a una lesión del pilar posterior y del velo [35]. Antes de la antibioticoterapia la etiología de las estenosis velofaríngeas era generalmente infecciosa: tuberculosis, difteria y sobre todo sífilis terciaria; también lupus y rinoescleroma.

Prueba de una cicatrización viciosa, la estenosis velofaríngea resulta de una proliferación anárquica del tejido de granulación, sin epidermización que conduzca a la coalescencia de la mucosa de los pilares posteriores por una parte y de la cara profunda del velo por otra a la pared posterior de la faringe.

Un cierto número de factores favorecen estas estenosis. Entre ellos predominan los factores yatrógenos vinculados a la técnica de la faringotomía:

— producción de grandes superficies cruentas, sobre todo en caso de adenoidectomía asociada [19];

— resección excesiva de los pilares posteriores o extendida a la mucosa posterior de la faringe, lo que lleva a suturas mucosas en tensión que producen una brida faríngea posterior horizontal responsable de un estrechamiento del istmo nasofaríngeo así como de una retropulsión velar [19];

— necrosis local favorecida por la utilización del bisturí eléctrico y la resección de la mucosa faríngea posterior, interrumpiendo su vascularización normalmente garantizada por ramas procedentes de las arterias faríngeas ascendentes, palatinas y tiroideas superiores, que discurren a través de los músculos constrictores de la faringe [19];

— suturas inadecuadas en las uniones velofaríngeas laterales [19];

— hemostasia insuficiente con hemorragia que precisa un taponamiento posterior traumático para la mucosa [14];

— intubación orofaríngea prolongada que facilita el contacto y la unión de las superficies cruentas [14];

— reintervenciones [19].

Marie-Dominique Brette : *Praticien hospitalier.*
Nicole Schlegel : *Chef de clinique-assistante.*
Jean-Paul Monteil : *Professeur.*
Service d'oto-rhino-laryngologie du professeur Monteil, hôpital Saint-Louis, 1, avenue Claude-Vellefaux, 75475 Paris cedex 10.

Otros factores que contribuyen al desarrollo de una estenosis velofaríngea son:

— inflamación o infección crónica faríngea: faringitis, rinosinusitis, etc.

— el terreno, y más precisamente la tendencia del paciente a presentar cicatrices queloides.

CLÍNICA

Sintomatología funcional

La principal queja es la obstrucción nasal bilateral; en caso de estenosis velofaríngea incompleta, esta obstrucción es más marcada en la espiración que en la inspiración, el paciente no puede expulsar aire por la nariz ni sonarse.

Los pacientes se quejan también según los casos de:

— reaparición del ronquido;

— rinolalia cerrada;

— rinitis crónica con rinorrea posterior y molestias faríngeas;

— dificultades en la deglución y, eventualmente, si la estenosis es poco extensa, reflujo de líquidos por la nariz;

— signos otológicos en relación con una disfunción tubárica. Estos síntomas suelen aparecer por término medio 6 meses después de la faringotomía.

Sintomatología clínica

El diagnóstico es habitualmente fácil, habida cuenta del contexto y los datos clínicos. La estenosis se pone de manifiesto por una bóveda fibrosa de grosor variable que une el paladar y la pared faríngea posterior y que puede ser completa o parcial, dejando en ese último caso un orificio retro-uvular.

Con la fibroscopia nasofaríngea se aprecia el estado de la mucosa rinofaríngea y se determina el grado de estenosis, completa o parcial.

La rinomanometría, con y sin vasoconstricción, objetiva el carácter mecánico de la obstrucción nasal.

TRATAMIENTO

Como las estenosis velofaríngeas son recidivantes, los resultados de los tratamientos con fines curativos son inciertos, por lo que el mejor tratamiento es la prevención.

Tratamiento preventivo

Es necesario respetar algunas reglas técnicas durante las faringotomías:

— resecciones adecuadas conservando al máximo la mucosa a nivel de los pilares posteriores y de la pared faríngea posterior y preservando la musculatura faríngea;

— suturas borde con borde de las incisiones mucosas para recubrir todas las superficies cruentas;

— hemostasia cuidadosa;

— plastia musculomucosa de transposición de los periestafilinos para ampliar la vía velofaríngea y evitar las sinequias [6];

— repermeabilización nasal (septoplastia, turbinectomía) en caso de rinitis crónica favorecida por una desviación septal y/o una hipertrofia turbinal.

Tratamiento curativo

Pueden considerarse diferentes tratamientos, quirúrgicos o no.

Láser de CO_2 [33]

La realización en uno o varios tiempos de dos incisiones radiales laterales de 1 a 3 cm de longitud dentro del tejido fibroso velar permite repermeabilizar la vía velofaríngea creando una nueva úvula.

Tratamientos quirúrgicos

• *Técnicas de epitelización de los ángulos*

Consisten en obtener la epitelización de dos orificios perforados en los extremos de la sinequia con posterior sección de la misma (las zonas cruentas creadas al estar una a distancia de la otra ya no se unen). Estas técnicas simples tienen la ventaja, incluso en caso de fracaso, de no agravar la situación previa.

— *Técnica de Jacques* [24] (técnica del pendiente): se practica la operación en dos tiempos; en el primer tiempo la sinequia es perforada de arriba abajo pasando por vía nasal con una aguja de Jalaguier de tal manera que ésta salga aproximadamente a 15-25 mm de la línea media en la parte más alta del antiguo compartimento amigdalino. La aguja con hilo de seda se pasa a continuación a nivel del orificio retrouvular. El hilo de seda sirve de guía a una sonda de polivinilo que es anudada a sus extremos pasando por los dos orificios como un «pendiente». En ausencia de orificio retrouvular, se recurre a un solo bucle que va de un ángulo a otro circunscribiendo todo el bloque cicatrizal. Un mes más tarde, la sinequia que une los orificios laterales al orificio retroovular se secciona.

— *Técnica de Legent* [22]: el procedimiento utilizado deriva del de Jacques. Se efectúan dos aberturas anteroposteriores a aproximadamente 10 mm de la línea media justo por encima de la zona de sínfisis; la epidermización de los cortes se hace gracias a la colocación en las dos aberturas de una lámina de silicona enrollada sobre sí misma, colocada a modo de servilletero cilíndrico y fijada a la pared velar. Secundariamente, aproximadamente 4 a 6 semanas más tarde, la porción centrovelar situada entre el extremo inferior de las dos aberturas es liberada lo más baja posible por encima de la sínfisis *(fig. 1)*

• *Colgajos locales*

— Colgajos doblados sobre sí mismos

— Procedimiento de Mackenty [16]: se tallan dos colgajos de pedículo superior sobre la pared faríngea posterior a ambos lados del orificio retrouvular; la longitud del colgajo es tal que permite doblarlo sobre sí mismo para cubrir la superficie cruenta del velo.

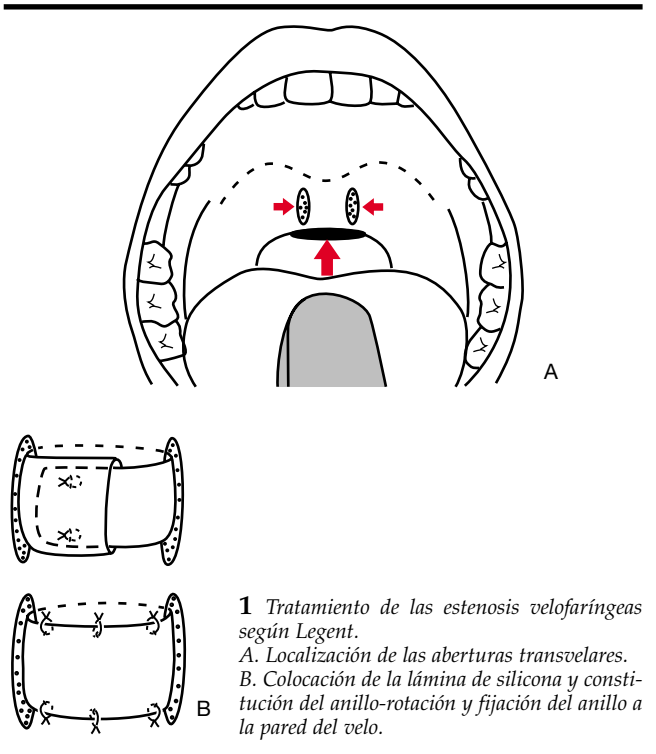

1 *Tratamiento de las estenosis velofaríngeas según Legent.*
A. Localización de las aberturas transvelares.
B. Colocación de la lámina de silicona y constitución del anillo-rotación y fijación del anillo a la pared del velo.

El inconveniente de esta técnica reside en el hecho de que persiste una superficie cruenta a nivel de la pared faríngea posterior y que los ángulos laterales se cubren mal.

— Procedimiento de Hammacher [16]: se tallan dos colgajos de sentido opuesto en el grosor de la sínfisis velofaríngea: un colgajo superficial con pedículo inferior que será aplicado sobre la pared posterior de la faringe y un colgajo profundo de pedículo superior que será replegado sobre sí mismo hacia delante hasta el extremo distal del colgajo superficial.

— *Colgajos de rotación*

Aparte de la plastia en Z de Bennoff [3], cabe citar:

— la autoplastia de Kazanjian [16]: se trazan dos colgajos, uno de pedículo inferior tomado del velo desdoblado y cuya charnela se sitúa en el límite inferior de la sinequia velofaríngea (después de seccionar la sinequia, este colgajo se aplicará sobre la cara posterior de la nasofaringe); y un colgajo yugal con pedículo retromolar destinado a recubrir la zona cruenta creada por la confección del primer colgajo. Cada lado se trata por separado con 6 meses de intervalo;

— la autoplastia de Chabolle [6]: está indicada en caso de velo corto por mucosa velar insuficiente. Consiste en efectuar dos colgajos yugales de pedículo posterior situados sobre la rama ascendente de la mandíbula y en suturarlos a las uniones velofaríngeas laterales. En caso de velo largo, como existe suficiente mucosa, el autor propone simplemente asociar a la incisión a nivel de la zona de coalescencia entre la pared faríngea posterior y los pilares posteriores una resección velar triangular con base superior, lo cual permite las suturas mucosas borde con borde *(fig. 2)*

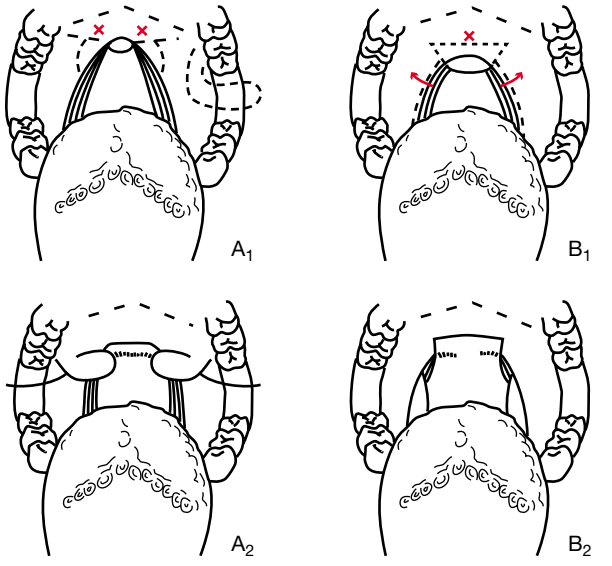

2 *Tratamiento de las estenosis velofaríngeas según Chabolle.*
Con velo corto: A_1, la línea de puntos indica los límites de resección incluyendo la unión velofaríngea y el trazado del colgajo yugal (las estrellas representan los fondos de saco rinofaríngeos); A_2, resultado final.
Con velo largo: B_1, la línea de puntos indica los límites de resección, las flechas simbolizan la transposición lateral de los faringoestafilinos, la estrella el punto de ascensión máxima; B_2 resultado final.

Estenosis hipofaríngeas y laríngeas

Las estenosis de la bifurcación aerodigestiva son muy graves debido a su localización, que altera e incluso impide las funciones de deglución, fonación y respiración. Su tratamiento, que no puede ser preventivo una vez que la mucosa está quemada, es difícil. Hace unos años se consideraba que estaban fuera del alcance de cualquier terapéutica, pero actualmente pueden ser corregidas con diferentes procedimientos quirúrgicos. A pesar de todo, los resultados son a menudo decepcionantes y algunos pacientes siguen dependiendo de una yeyunostomía y/o traqueotomía.

CARACTERÍSTICAS

Habitualmente secundarias a la ingestión de sustancias cáusticas, se asocian:

— generalmente a secuelas de quemaduras digestivas (estenosis esofágica, esofagectomía o esofagogastrectomía);

— en ocasiones a secuelas de quemaduras a nivel de las mucosas bucales, oro o velofaríngeas, de la tráquea, de la piel cervicofacial, etc.

Secuelas de quemaduras de gravedad considerable (de segundo grado con algunas ulceraciones mucosas) o severa (de tercer grado con ulceraciones múltiples y necrosis extensa), la estenosis no es más que el resultado de una fibrosis cicatrizal retráctil. Durante la cicatrización la necrosis parietal es remplazada progresivamente por tejido conjuntivo, inextensible, compuesto esencialmente por fibras colágenas, con reepitelización progresiva.

Después de la ingestión de un producto cáustico, la gravedad de las lesiones y por lo tanto el riesgo de estenosis depende de tres factores:

— la *naturaleza* y la *concentración del producto cáustico*: la acción cáustica está directamente relacionada con el pH y es máxima para pH inferiores a 1 o superiores a 12 [15]. Los productos más corrosivos son por una parte las ácidos fuertes que inducen una necrosis de coagulación no hemorrágica de la mucosa limitando la extensión hacia los planos profundos y por otra parte las bases, sobre todo la sosa, que provoca una necrosis de licuefacción, con saponificación de los lípidos y disolución de las proteínas lo que lleva a una penetración lenta en profundidad; la trombosis de los vasos subserosos agrava la necrosis tisular; la adición de un agente tensioactivo, como en la mayoría de los productos domésticos utilizados para desobstruir las canalizaciones sanitarias, favorece por humectación el contacto de la sustancia cáustica con la mucosa y agrava las lesiones [28];

— el *volumen ingerido*: las lesiones son tanto más graves cuanto mayor es el volumen. Esto explica que en caso de intento de suicidio las lesiones sean más graves que en la ingestión accidental; por esta misma razón, las estenosis son más frecuentes en el adulto que en el niño, siendo en este último la ingestión sobre todo accidental [31];

— la *presentación del cáustico* en forma de líquido o de cristales: las quemaduras hipofaríngeas predominan en caso de ingestión de lentejuelas que se adhieren a la mucosa.

Ningún tratamiento (corticoides [20], penicilamina [13], sucralfato [29]) permite prevenir la estenosis.

ESTUDIO DE LA ESTENOSIS

Como la fibrosis retráctil, cuyo resultado es la estenosis, evoluciona hasta el tercer mes, el análisis exacto y definitivo de las lesiones no se concibe hasta 3 a 4 meses después de la ingestión del cáustico.

■ *Endoscopia ORL*

Solamente una endoscopia bajo anestesia general con tubos rígidos permite definir de forma precisa las secuelas de las quemaduras en la bifurcación aerodigestiva.

Las lesiones observadas pueden ser [25]:

— amputación más o menos completa de la epiglotis;

— diafragma supraglótico (más o menos completo) relacionado con una sínfisis faringoepiglótica por báscula posterior y adherencia de la epiglotis al resto del margen superior laríngeo;

— sínfisis cricofaríngea entre la mucosa retrocricoidea y la pared faríngea posterior, bloqueando el acceso a la boca esofágica;

— estenosis de uno o de ambos senos piriformes por sínfisis de sus paredes, que puede llegar hasta la exclusión total de la hipofaringe;

— sinequia interaritenoidea que se manifiesta por una disminución de la movilidad laríngea;

— excepcionalmente, quemaduras laríngeas.

Este examen laríngeo e hipofaríngeo se acompaña de un estudio más completo del área ORL en busca de otras lesiones:

— bridas mucosas labiales periorificiales que limitan la abertura bucal;

— sinequias glosomandibulares responsables de inmovilidad lingual;

— bridas yugomandibulares que pueden provocar trismus;

— bridas mucosas concéntricas a nivel de las mucosas orofaríngeas posterior y laterales que llevan a un estrechamiento del istmo de las fauces que termina en «tallo de rábano» sobre una estenosis circular más o menos extensa.

Fibroscopia esofágica

Si de manera urgente no se ha realizado ninguna intervención a nivel de la vía digestiva (esofagectomía o esofagogastrectomía), la fibroscopia esofagogástrica es imperativa antes de la faringoplastia para determinar el estado de la mucosa digestiva y la eventual existencia de una estenosis.

TRATAMIENTO

El tratamiento de las estenosis «incapacitantes» por limitar e incluso impedir la deglución es por regla general quirúrgico. Sólo las estenosis incompletas, relativamente estables, pueden ser tratadas por dilatación con bujías o sondas con balones. En todos los demás casos de estenosis faríngeas que producen disfagia o disnea está indicada una faringoplastia quirúrgica. La técnica depende ciertamente de la localización de la estenosis, pero sobre todo de la persistencia o no del esófago. Si se ha realizado una esofagectomía urgente o si existe una estenosis esofágica que requiera dilataciones reiteradas y teniendo en cuenta entonces el riesgo de malignización en forma de epitelioma espinocelular [23], la faringoplastia será asociada a una esofagoplastia. Pero si el esófago está en su lugar y sano, se realizará una faringoplastia simple.

La operación implica una faringotomía destinada a escindir todos los tejidos cicatrizales retraídos y luego la faringoplastia propiamente dicha.

Faringotomía

Se hace con traqueotomía, que puede ser realizada previamente de forma urgente por la disnea ligada al edema del *aditus laryngis* o secundariamente principalmente en caso de sinequia faringoepiglótica.

La incisión cutánea se sitúa por detrás del borde anterior del músculo esternocleidomastoideo izquierdo, a distancia de la traqueotomía, y puede ser prolongada horizontalmente a nivel supra o infrahioideo, sin sobrepasar no obstante la línea media; efectivamente, parece importante limitar las incisiones al hemicuello izquierdo para poder realizar si fuera necesario una reintervención sin verse obstaculizado por incisiones deteriorantes.

La localización de la faringotomía depende de la estenosis:

— lateral:

  — transversal suprahioidea y transhioglosa: la disección entre los nervios lingual e hipogloso permite acceder a la faringe a nivel de la amígdala;

  — transhioidea con resección del hemihioides izquierdo: la disección entre los nervios hipogloso y laríngeo superior permite acceder a la valécula [12];

  — longitudinal con resección de la parte superoexterna del ala tiroidea izquierda: permite acceder a la región retrocricoidea y los senos piriformes [21, 27];

— y/o medial:

  — suprahioidea: esta vía de acceso está reservada a las estenosis situadas a nivel del *aditus laryngis* y respetan la hipofaringe;

  — intertirohioidea con epiglotectomía o laringectomía horizontal supraglótica; este acceso, que permite una buena visión de la bifurcación faringolaríngea, está especialmente indicado en caso de estenosis complejas con desaparición completa de la hipofaringe [32].

Faringoplastias

Faringoplastias simples (sin esofagoplastia)

Se indican en las estenosis faríngeas aisladas y poco extensas.

Según los casos se propone:

— sección de bridas por medio del láser;

— plastias en Z;

— colgajos mucosos locales;

— injertos cutáneos;

— un colgajo de platisma, de pedículo inferior, vascularizado por una rama superficial de la arteria cervical transversa: permite reparar las estenosis hipofaríngeas limitadas de menos de 5 cm de diámetro [11].

Esofagofaringoplastias

En la esofagoplastia se recurre a tres tipos de trasplantes digestivos con pedículo vascular intraabdominal: estómago, colon derecho o colon transverso. Estos trasplantes se ascienden en posición pre o retroesternal hasta el nivel cervical [5]. En lo que concierne la faringoplastia asociada, el trasplante digestivo es suficientemente largo para reconstruir además del esófago la faringe o bien es demasiado corto y deberá utilizarse un segundo colgajo.

Cualquiera que sea la técnica, esofagofaringoplastia por trasplante digestivo único o asociado a otro colgajo, parece imperativo para obtener una deglución funcionalmente útil colocar el orificio faríngeo del neoconducto digestivo por debajo del plano aritenoideo.

La multiplicidad de técnicas propuestas da cuenta de los resultados poco predecibles vinculados a la frecuencia de las complicaciones ya se trate de:

— estenosis recidivantes que originan una disfagia persistente que precisa dilataciones regulares e incluso una reintervención y exige el mantenimiento de la yeyunostomía;

— fístulas que cicatrizan generalmente espontáneamente pero que conllevan nuevas estenosis;

— falsas vías responsables de neumopatías que obligan a mantener la traqueotomía.

• *Faringoesofagoplastias por trasplante digestivo*

Estas técnicas son teóricamente más satisfactorias que las otras pues sólo requieren una sutura a nivel faríngeo, de tipo mucomucoso, con poca tendencia a la estenosis.

— *Colofaringoplastia con doble derivación externa en Y* [26]: para limitar las broncoaspiraciones favorecidas por una anastomosis alta, consiste en realizar una doble faringocolostomía en Y, alta laterotermial entre el extremo del colon y la parte alta de la orofaringe y baja terminolateral entre el segmento hipofaríngeo distal libre (o el esófago cervical por encima de una estenosis) y la parte lateral del trasplante cólico; esta

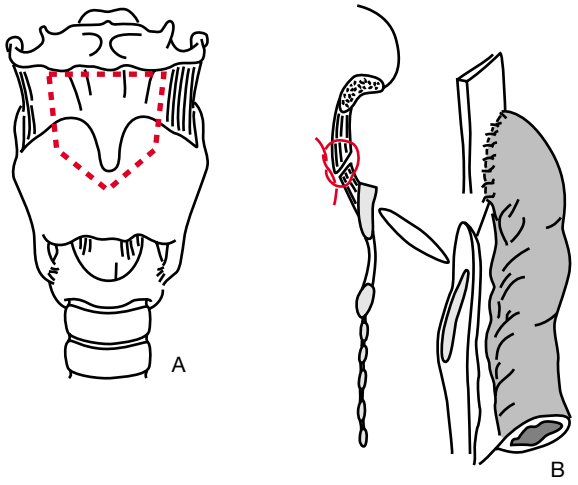

3 *Faringoesofagoplastia según Tran Ba Huy: faringotomía mediana supraglótica y anastomosis del colon a nivel de la mucosa faríngea posterior.*

última anastomosis declive parece actuar como una bomba aspirando los alimentos e impidiendo el reflujo.

— *Esofagoplastia con derivación externa faríngea* [32]: el trasplante digestivo se desliza en un plano prevertebral después de la faringotomía horizontal mediana y se anastomosa a nivel de la pared faríngea posterior en un plano declive con respecto a la laringe *(fig. 3).*

— *Faringoplastia vera* [27]: permite reconstruir gracias al ciego, deslizado en posición retrolaríngea, los diferentes segmentos de la hipofaringe, los dos senos piriformes y la región retrocricoidea, puesto que el ciego, seccionado en T, va a moldear la caja laríngea *(fig. 4).*

— *Esofagofaringoplastia por trasplante de colon derecho* [4]: se lleva a cabo con el colon derecho seccionado por debajo de la válvula de Bauhin. El colon seccionado en «boquilla de flauta» se sutura a la pared faríngea posterior por una parte y a la región retrocricoidea por otra; recrea la pared faríngea posterior, la región retrocricoidea y un neoseno piriforme izquierdo. No obstante, esta técnica necesita al igual que la «faringoplastia vera» un trasplante cólico muy largo vascularizado por la arteria cólica izquierda.

• *Faringoesofagofaringoplastias por trasplante digestivo asociado a otro colgajo*

Indicadas cuando el trasplante digestivo es demasiado corto, consisten en rehacer (en el mismo tiempo o secundariamente) una faringe y eventualmente la parte contigua del esófago cervical gracias a un colgajo tubulizado.

— *Colgajos cutáneos, musculocutáneos o fasciocutáneos*

— colgajo deltopectoral [2]: su anchura permite grandes reconstrucciones. Sus inconvenientes se deben al importante grosor que lo hace poco manejable, a la necesidad de dos tiempos quirúrgicos y a una cicatriz toracoescapular antiestética;

— colgajo musculocutáneo de platisma de pedículo superior [1]; este colgajo, cuyo tamaño puede alcanzar 10 a 12 cm, permite reconstruir la pared faríngea posterior y un neoseno piriforme izquierdo. Las ventajas son la proximidad de las zonas donante y receptora, un único tiempo quirúrgico y la delgadez del colgajo, fácilmente manipulable y tubulizable. Los inconvenientes están vinculados a la fragilidad del pedículo vascular. La contraindicación es la existencia de cicatrices cervicales derechas o de antecedentes de radioterapia cervical;

— colgajo fasciocutáneo antebraquial libre con pedículo radial [17, 30]: como todo colgajo libre, la realización de este colgajo precisa suturas microvasculares y requiere por lo tanto cirujanos habituados a este tipo de cirugía. Sus numerosas ventajas (fiabilidad vascular debida al importante calibre de la arteria radial, gran longitud del pedículo venoso, delgadez del colgajo) contrarrestan las secuelas a nivel antebraquial.

A propósito de estos diferentes colgajos que implican suturas cutaneomucosas en dos localizaciones, a nivel faríngeo y a nivel del trasplante digestivo, se debe subrayar la frecuencia de estenosis a nivel de estas zonas de sutura incluso a pesar de los diversos artificios técnicos: plastias en Z, suturas en línea quebrada, triángulos de extensión, etc.

— *Injertos digestivos libres* [18]: se efectúa un autoinjerto de asa ileal implantada en el eje carotidoyugular. Las ventajas son esencialmente una longitud suficiente del trasplante y las suturas mucomucosas poco estenosantes. Sin embargo, el postoperatorio está a menudo marcado por broncoaspiraciones ligadas al hecho de que los movimientos peristálticos espontáneos no están siempre coordinados con los de la

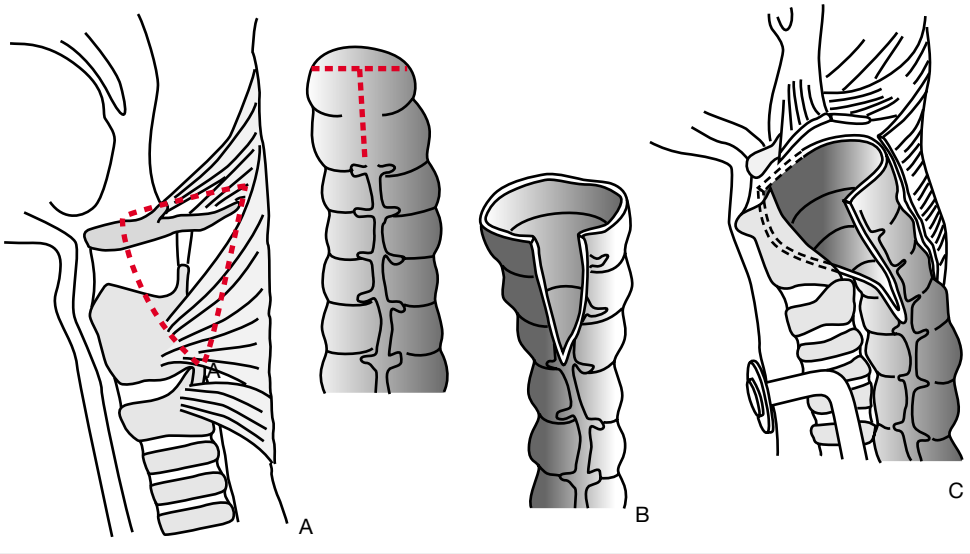

4 *«Faringoplastia vera» total según Popovici.*
A. Faringotomía lateral (línea de puntos) ampliada con resección parcial del hueso hioides y del cartílago tiroides.
B. Incisión en T a nivel del ciego y apertura del colon en V.
C. Faringe abierta. El colon cubre la faringe; las suturas colofaríngeas posteriores e internas están terminadas; la línea de puntos indica la sutura del colon al seno piriforme derecho; secundariamente, el borde anterior del colon será suturado al remanente del seno piriforme izquierdo y a la orofaringe.

Cualquier referencia a este artículo debe incluir la mención del artículo original: Brette MD, Schlegel N et Monteil JP. Sténoses vélopharyngées. Encycl Méd Chir (Editions Scientifiques et Médicales Elsevier SAS, Paris, tous droits réservés), Oto-rhino-laryngologie, 20-615-A-10, 1997, 6 p.

Bibliografía

[1] Aidan D. Procédés de reconstruction pharyngée dans les sténoses caustiques. [thèse]. Paris, 1993

[2] Bakamjian VY. A two-stage method for pharyngoesophageal reconstruction with a primary pectoral skin flap. *Plast Reconstr Surg* 1965 ; 36 : 173-184

[3] Bennhoff D. Current management of naso-pharyngeal stenosis ; indications for Z-plasty. *Laryngoscope* 1979 ; 89 : 1585-1592

[4] Brette MD, Aidan K, Halimi B, Sarfati E, Cattan P, Monteil JP. Pharyngo-œsophagoplastie par transplant colique droit : à propos de 5 cas de sténoses caustiques graves du pharynx 1997 (sous presse)

[5] Celerier M, De Napoli S, Gossot D, Sarfati E. Les plasties de remplacement œsophagien : œsophagoplastie par retournement gastrique, plasties iléocoliques droites. *Lyon Chir* 1990 ; 86 : 185-188

[6] Chabolle F, Biacabe B, Sequert C, Cabanes J, Laschiver X, Fleury B. Traitement des sténoses vélopharyngées après pharyngotomie pour ronchopathie chronique. À propos de 13 cas. *Ann Otolaryngol Chir Cervicofac* 1995 ; 112 : 324-329

[7] Croft CB, Golding-Wood DG. Uses and complications of uvulopalatopharyngoplasty. *J Laryngol Otol* 1990 ; 104 : 871-875

[8] Cseh A, Hausler R. Uvulopalatopharyngoplasty : indication, technique and results in relation to ronchopathy and sleep apnea syndrome. *Schweiz Rundsch Med Prax* 1996 ; 85 : 684-688

[9] Fairbanks DN. Uvulopalatopharyngoplasty complications and avoidance strategies. *Otolaryngol Head Neck Surg* 1990 ; 102 : 239-245

[10] Fairbanks DN. Uvulopalatopharyngoplasty : strategies for success and safety. *Ear Nose Throat J* 1993 ; 72 : 46-47, 50-51

[11] Friedman M, Schild JA, Venkatasan TK. Platysma myocutaneous flap for repair of hypopharyngeal strictures. *Ann Otol Rhinol Laryngol* 1990 ; 99 : 945-950

[12] Gavriliu D. Transplantation de pylore et du premier duodénum au cou au cours du remplacement de l'œsophage. *Ann Chir* 1968 ; 22 :173-181

[13] Gehanno P, Guedon C, Marche C, Lallemant Y. Modèle expérimental d'étude des sténoses caustiques de l'œsophage et de leur prévention. Essai de la D-pénicillamine. *Ann Otolaryngol* 1978 ; 95 : 373-378

[14] Ghorayeb BY. Cicatricial velopharyngeal stenosis. *Arch Otolaryngol Head Neck Surg* 1988 ; 114 : 192-194

[15] Goldman LP, Weigert JM. Corrosive substance ingestion : a review. *Am J Gastroenterol* 1984 ; 79 : 85-90

[16] Guerrier Y. Traité de techniques chirurgicales ORL et cervico-faciale. Paris : Masson, 1987 ; 3 : 62-69

[17] Hennebert H, Revol M, Vergotte T, Banzet P, Servant JM. Le lambeau antébrachial radial libre. *Ann Chir Plast Esthet* 1992 ; 37 : 428-436

[18] Houssin D, Farges O, Gigot JF, Luboinski B, Richard JM. Rétablissement de la continuité pharyngo-œsophagienne par autogreffe d'intestin grêle. *Chirurgie* 1985 ; 111 : 552-559

[19] Katsantonis GP, Friedman WH, Krebs FJ, Walsh JK. Nasopharyngeal complications following uvulopalatopharyngoplasty. *Laryngoscope* 1987 ; 97 : 309-314

[20] Kinkendall JW. Caustic ingestion injuries. *Gastroenterol Clin North Am* 1991 ; 20 : 847-857

[21] Laccoureye H, Dubost C, Celerier M. La pharyngostomie pour anastomose colique lors de l'œsophagoplastie totale. *J Chir* 1974 ; 107 : 83-86

[22] Legent F, Billet J, Hamon S, Bordure P, Calais C, Beauvillain C. Traitement des sténoses vélopharyngées secondaires à la chirurgie du ronflement. *Rev Off Soc Fr ORL* 1990 ; 6 : 31-35

[23] Marquand J, Garcin JP. Une complication tardive exceptionnelle de la sténose caustique. La cancérisation de l'œsophage cervical au niveau de l'anastomose d'iléo-coloplastie. *Chirurgie* 1984 ; 110 : 400-404

[24] Moulonguet A. Les rétrécissements du pharynx. Les symphyses vélopharyngées et leur traitement. In : Maduro R, Bouche J eds. Les maladies du pharynx. Paris : Masson, 1961

[25] Popovici Z. Aspects particuliers de la colo-œsophagoplastie dans les sténoses œsophagiennes post-caustiques. *J Chir* 1977 ; 113 : 269-278

[26] Popovici Z. La pharyngo-colostomie double en Y. Procédé original. *Ann Otolaryngol Chir Cervicofac* 1986 ; 103 : 431-434

[27] Popovici Z, Marinescu A. « Pharyngoplastia vera » totale avec côlon dans les sténoses pharyngo-œsophagiennes caustiques. *Ann Otolaryngol Chir Cervicofac* 1985 ; 102 : 311-315

[28] Rabary O, Jadat R, Falkman H, Eurin B. Réanimation et anesthésie des malades atteints de brûlures caustiques du tube digestif au cours des premiers jours. In : Goulon N ed. Réanimation et médecine d'urgence. Paris : Expansion Scientifique Française. 1987 : 373-388

[29] Reddy AN, Budhraja M. Sucralfate therapy for lye-induced oesophagitis. *Am J Gastroenterol* 1988 ; 83 : 71-73

[30] Su CY, Chiang YC. The fabricated radial forearm flap in pharyngolaryngeal surgery : saliva leakage and its prevention. *Br J Plast Surg* 1995 ; 48 : 212-217

[31] Tewfik TL, Schloss MD. Ingestion of lye and other corrosive agents. A study of 86 infant and child cases. *J Otolaryngol* 1980 ; 9 : 72-77

[32] Tran BA Huy P, Celerier M. Management of severe caustic stenosis of the hypopharynx and esophagus by ileocolic transposition via suprahyoid or transepiglottic approach. Analysis of 18 cases. *Ann Surg* 1988 ; 207 : 439-445

[33] Van Duyne J, Coleman JA. Treatment of nasopharyngeal inlet stenosis following uvulopalatopharyngoplasty with the CO_2 laser. *Laryngoscope* 1995 ; 105 : 914-918

[34] Walker RP, Gopalsami C. Laser-assisted uvulopalatoplasty : post-operative complications. *Laryngoscope* 1996 ; 106 : 834-838

[35] Woolf RM, Broadben TR. Nasopharyngeal stenosis following tansillectomy and adenoidectomy. *Plast Reconstr Surg* 1970 ; 45 : 352-359